

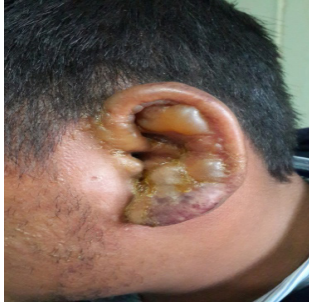
Erysipelas (इरिसिप्लास):

acute infection of deep layer of skin (dermis)

Well demarcated erythema, edema, tenderness

Fever, malaise, flu-like

Commonly over the face, legs



Necrotising fasciitis (नेक्रोटाइजिंग फासीआइटिस): is an acute and serious infection usually after trauma

ill defined erythema usually over leg associated with fever, rapidly becomes necrotic

early surgical debridement required

Mistakes to avoid:

Self medication

Use of prescribed medications for a certain condition over a prolonged time without supervision

Test and trial of unlabelled non-pharmacological medicines

Diagnosis:

Clinically

Pus swab culture and sensitivity in certain cases

*Management & Prevention:

Improve hygiene

Regular bathing or showering

Use of antiseptics in the bath and on the skin if advised

Avoid treatment of present: Obesity, Diabetes, occlusion from clothing

Careful removal of crusts

Saline soaks

Appropriate topical medications as advised by the experts

Oral medication only as per your doctor advice

ब्याक्टेरिया संक्रमण/समस्या BACTERIAL INFECTIONS

ब्याक्टेरिया संक्रमण/समस्या

यो धेरै ब्यक्तिमा कुनै न कुनै समस्यामा हुन सक्ने सामान्य समस्या हो । तर कहिले कहि यसले ठुलो समस्या उत्पन्न पनि गर्न सक्छ ।

यो कुनै पनि ब्यक्तिलाई हुन सक्छ । पहिचान गर्नु उपचार र रोकथाम बारे बुझ्नु र पालना गर्नु नै यस बाट बच्ने उपाय हो ।

लक्षण:

स-साना पीप भरिएका बिबिरा, टासिने खालका ठुलो रातो, दुख्ने खालको खटिरा कहिलकाहि चिलाउने, कुनै पटक-पटक दोहोरिने दुःख दिने ।

यो समस्यामा प्रायः बिशेषज्ञले हेरेर नै पत्ता लगाउँछन । जाँच गर्नु परेमा अन्य जाँच बाहेक पीपको कल्चर जाँच गर्न सकिन्छ, जसले कुन प्रकारको ब्याक्टेरिया हो पत्ता लाग्न सक्छ ।

उपचार:

- समस्या अनुसार औषधि सल्लाह बमोजिम प्रयोग गर्नुपर्छ ।
- लगाउने, खाने औषधि बाहेक परेको खण्डमा वा गम्भिर अवस्थामा नसा बाट पनि औषधि दिनुपर्ने हुन सक्छ ।
- बिना सल्लाह जथाभावी औषधिको प्रयोग गर्नु हुदैन, यस्तो जथाभावी औषधि सेवन गर्दा (Antibiotic Resistance) एन्टीबायो टिक रसिस्टेन्स; अर्थात पछि औषधिले किटाणुमा काम नगर्ने, निर्मूल गर्न नसक्ने र सामान्य समस्या एकदम जटिल बन्ने अवस्था हुन सक्छ ।

रोकथाम:

- एन्टी ब्याक्टेरियल (Antibacterial) साबुनको नियमित प्रयोग, सर-सफाईमा ध्यान दिने
- पाकेको घाउमा मन-तातो पानीमा थोरै नुन राखेर सेक्ने



DISHARC

Maharajgunj, Kathmandu, Nepal
P.O.Box:8975; EPC: 4193,

E-mail: info@disharc.com, disharc@hotmail.com,

Tel. 01-4721500, 01-4721900, 9813616169

www.disharc.org

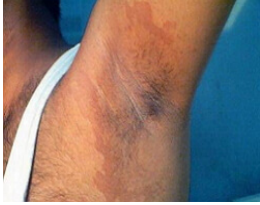- पटक-पटक दोहोरिने समस्या भए भित्री कारण पत्ता लगाउने र त्यसको पनि उपचार गर्ने जस्तै मोटोपन, चिनी रोग (डाइबेटिस)
- गुम्सीने लुगाको प्रयोग नगर्ने

Common Bacterial infections

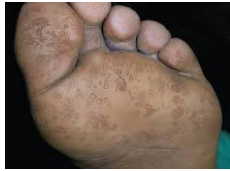1. Commensals: Erythrasma, pitted keratolysis, trichomycosis axillaris
2. Staphylococcal: impetigo, ecthyma, folliculitis, secondary infections
3. Streptococcal: erysipelas, cellulitis, impetigo, ecthyma, necrotising fasciitis
4. Gram -)ve: secondary infection, folliculitis, cellulitis

Signs/ symptoms:

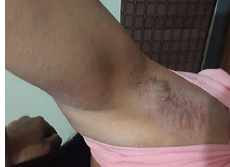Erythrasma (इराइथरस्मा)



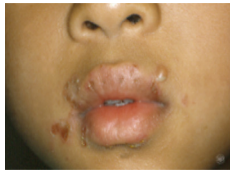Pitted keratolysis
(पिटड केराटोलाइसिस)



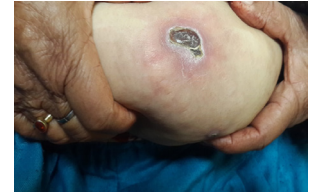Trichomycosis axillaris
(ट्राइकोमाइकोसीस एक्सीलारीस)



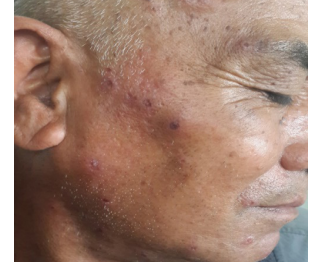Impetigo: superficial skin infection
Thin walled easily ruptured blisters,
Yellow crusting
(इम्पेटाइगो; सामान्य घाउ
खटिरा/फोहोर खटिरा)



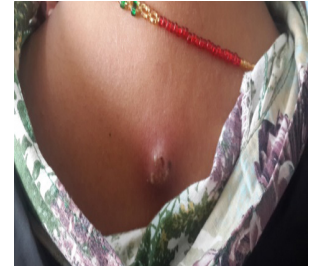Ecthyma (इक्थार्इमा):
circumscribed, ulcerated
and crusted lesions
Heals with scarring
Mostly over the legs



Folliculitis (फोलिकुलाइटिस):
acute pustular infection
of multiple hair follicles
Mostly over hair bearing
areas like legs (in female
commonly after shaving,
waxing),
Face (in male over beard
area: sycosis barbae
hairline)



Furuncle (boils)
(फरुकल/पीलो) : is an
acute abscess formation
in adjacent hair follicles
Tender red pustules,
suppurate and heal with
scarring
Site: face, neck, axilla,
perineum



Carbuncle (कारबनकल): is deep abscess formed in a
group of follicles
Painful suppurating mass

